BOLETIM
DO
SANATÓRIO SÃO LUCAS

INSTITUIÇÃO PARA O PROGRESSO DA CIRURGIA

Rua Pirapitinguí, 80 — São Paulo, Brasil

VOL. XIX — NOVEMBRO DE 1957 — N.º 5

Sumário:

Pág.

Vícios de conformação dos ovários e dos ductos de Müller — Prof. Carmo Lordy 67

Hematocele posoperatória ou hematocele de cicatriz operatória — Dr. Eurico Branco Ribeiro 73

Sanatório São Lucas — Reuniões do Corpo Médico 77

Literatura Médica — Livros e revista recebidos 79

Boletim do Sanatório São Lucas

Suplemento de "Anais Paulistas de Medicina e Cirurgia"

Editado sob a direção do
Dr. ADHEMAR NOBRE

pelo
SANATÓRIO SÃO LUCAS
INSTITUIÇÃO PARA O PROGRESSO DA CIRURGIA

Diretor
Dr. EURICO BRANCO RIBEIRO

✦

Órgão oficial da Sociedade Médica São Lucas

Rua Pirapitinguí, 80 — São Paulo, Brasil

DIRETORIA 1957/1958

Presidente :
Dr. Luiz Branco Ribeiro

Vice-Presidente :
Dr. Paulo R. C. Rebocho

Primeiro Secretário :
Dr. Eurico Branco Ribeiro

Segundo Secretário :
Dr. João Noel von Sonnleitner

Primeiro Tesoureiro :
Dr. Ferdinando Costa

Segundo Tesoureiro :
Dr. John Kolb

Bibliotecario :
Dr. Nelson Campanile

Conselho Consultivo :
Dr. Paulo G. Bressan
Dr. Waldemar Machado
Dr. Moacyr Boscardin
Dr. Roberto Deluca
Dr. Ernesto Afonso de Carvalho

BOLETIM
DO
SANATÓRIO SÃO LUCAS
INSTITUIÇÃO PARA O PROGRESSO DA CIRURGIA

VOL. XIX NOVEMBRO DE 1957 N.º 5

Vícios de conformação dos ovários e dos ductos de Müller (*)

Prof. Carmo Lordy
(Anátomo-patologista do Sanatório São Lucas)

I. A aplasia bilateral dos ovários tem sido encontrada em monstros, em que havia também falta dos outros órgãos genitais; da mesma maneira, nos raros casos de aplasia monolateral ovariana notou-se igualmente ausência do respectivo ducto de Müller.

O estado hipoplásico dos ovários manifesta-se com mais freqüência, sobretudo nos casos de útero fetal, útero infantil e intersexualidade feminina.

Deve, além disso, ser referida a eventualidade da presença de ovários supranumerários geralmente implantados na vizinhança do órgão principal, no mesoovário, ligamento próprio, ligamento largo; possuem umas vêzes parênquima normal; sofrendo em outras ocasiões um processo de degeneração cística. Não é difícil explicar a sua formação, sabendo-se da grande extensão do epitélio germinativo de Waldeyer ao longo do mesonefros; donde, a possibilidade de separação de ilhotas dêsses elementos, que continuariam a se desenvolver em pontos separados.

Formações distintas das precedentes são os ovários fragmentados, que provêm de um esbôço ovariano simples, graças a um processo de separação ainda não bem esclarecido; conseqüente talvez, segundo alguns AA., de uma peritonite fetal.

A observação demonstrou que nas aves a gônada direita permanece durante tôda a vida em estado hipoplástico, estéril, portanto: nela se efetua apenas a primeira proliferação do epitélio germinativo (potencialmente masculina), que não é seguida de uma segunda proliferação, com a qual está relacionada a ovogênese, como acontece à gônada esquerda (Firkel). A exérese do ovário esquerdo, praticada na galinha por Benoit e, mais tarde, repetida por Zanadoesky e Domm, determinou nos cordões epiteliais normalmente estéreis da gônada direita uma diferenciação para canais seminíparos, acompa-

(*) Resumo da aula proferida na reunião do Corpo Médico do Sanatório São Lucas em 25-4-1957.

nhada de modificações dos caracteres sexuais secundários e da atitude própria do sexo masculino. Estas últimas verificações foram feitas principalmente por Pézard.

II. Quanto aos vícios de conformação dos ductos de Müller, interessam em primeiro lugar os casos de aplasia e hipoplasia simétrica e assimétrica.

A aplasia simétrica dos canais em tôda a sua extensão (falta completa de desenvolvimento das trompas, útero e vagina), acompanhada de agenesia dos ovários, observa-se apenas em certos monstros inaptos para a vida (Broman); entretanto, pode verificar-se em adultas uma aplasia simétrica, porém parcial, limitada sòmente ao corpo uterino. Conforme já foi exposto há pouco, no feto de sexo feminino a parede primitiva mesenquimatosa deve em seu desenvolvimento envolver não só o canal uterovaginal, como também as porções horizontais das trompas (segmentos uterinos das trompas). Quando, por anomalia, o mesênquima reveste apenas o canal uterovaginal, resulta, de modo análogo ao que sucede no sexo masculino, a formação da cérvix e da vagina e não a do corpo uterino. Em tais casos deve-se admitir a possibilidade de se tratar da intersexualidade feminina de grau fraco.

Na hipoplasia simétrica, os 2 ductos de Müller não atingiram um grau de diferenciação completa, apresentando-se sob o aspecto de um cordão muscular (útero bicorno rudimentar sólido), por vêzes com um esbôço de cavidade na região uterina (útero bicorno rudimentar, parcialmente escavado).

Relacionados com os processos de aplasia assimétrica estão os casos descritos na literatura com os nomes de útero unicorno, útero bicorno com um côrno rudimentar, trompa unilateral e vagina unilateral. O útero unicorno caracteriza-se pela presença de um único ducto de Müller havendo falta de desenvolvimento não só do outro ducto, como ainda do ovário correspondente. Segundo Nagel, êsse vício de conformação só pode ser encontrado em fetos com pouca capacidade de sobrevivência; entretanto, outros AA. (Chiari, Winckel, Guthrie e Wilson) mencionam casos, embora isolados, em indivíduos adultos.

No útero bicorno com um côrno rudimentar, um dos ductos se diferenciara inteiramente, ao passo que no outro não se desenvolveram os tratos cervical e vaginal. Os dois cornos apresentam-se geralmente adelgaçados; distinguindo-se o mais das vêzes das respectivas trompas pelo ponto de inserção dos ligamentos redondos do útero. O côrno rudimentar pode ser sólido ou possuir uma cavidade, a qual só em raros casos se comunica com a do outro mais desenvolvido. Sob certas condições, a mucosa correspondente pode sofrer as transformações cíclicas menstruais com eliminação de sangue; no caso de ausência de via de desembocadura, forma-se em geral um cisto de retenção.

Outra eventualidade mais grave consiste na instalação de um processo gravídico no côrno rudimentar: o óvulo em tal circuns-

tância proviria da gônada do mesmo lado, na hipótese de êsse órgão ter evoluído suficientemente e a respectiva trompa estar canalizada por completo, de modo a facultar a penetração da célula-ôvo por uma extremidade e a passagem do espermatozóide pela outra. Em caso contrário deve-se admitir que o óvulo foi fornecido pela outra gônada; sendo então fecundado ou antes de sua entrada na ampôla da respectiva trompa (na eventualidade de algum espermatozóide ter avançado até a superfície do ovário) ou depois de nela penetrar. Nesta última hipótese, o ôvo seria secundàriamente expelido pouco tempo após sua fecundação, graças a contrações antiperistálticas da musculatura da tuba normal. Em ambas as eventualidades, dar-se-ia em seguida a migração externa do ôvo (passiva), através da cavidade pélvica, a fim de que o mesmo pudesse atingir o côrno rudimentar e nêle se desenvolver.

Cumpre lembrar que já foi observada a evolução de processo gravídico (casos de Kelly e de Winckler) em pacientes, de quem prèviamente se extirparam o ovário de um lado e a trompa do outro. Leopold verificou experimentalmente o mesmo resultado no coelho, no qual já havia praticado a exérese dos mesmos órgãos. Procurando em tais casos interpretar os fenômenos que precederam a instalação do processo gravídico, é forçoso admitir em primeiro lugar a migração externa (ativa) do espermatozóide fecundante através da cavidade pélvica até a superfície do ovário do outro lado e, em segundo lugar, a migração externa (passiva) do ôvo já fecundado, segundo trajeto inverso, com o fim de alcançar a trompa do lado oposto. A dupla migração externa é necessária, porque o trajeto através da cavidade pélvica é longo e a célula-ôvo (elementos de fraca resistência) não pode percorrê-lo, senão depois de logo fecundada. Em caso contrário, degenera, como é sabido.

A aplasia isolada de uma ou das duas trompas, se é que já foi surpreendida, deve ser considerada como um fenômeno extraordinàriamente raro (Kermauner); porque, desenvolvendo-se os ductos de Müller em direção caudal, não se compreende como suas porções distais tenham evoluído, na falta congênita das correspondentes partes proximais. Tais casos talvez correspondam a graus muito acentuados de hipoplasia; podendo-se provàvelmente também interpretar de modo análogo os casos de vagina unilateral.

ANOMALIAS POR FALTA DE APROXIMAÇÃO DOS DOIS DUCTOS DE MÜLLER OU POR INCOMPLETA RESORÇÃO DE SUAS PAREDES MEDIAIS

A falta de aproximação dos ductos de Müller pode atingir graus diversos, culminando na duplicidade do canal úterovaginal como já foi dado observar em certos monstros humanos, que geralmente não sobrevivem. Conferiu-se a uma outra anomalia a denominação de útero didelfo, pelo fato de nos Didelfos existirem

2 úteros inteiramente separados e duas vaginas de paredes contíguas. As causas da duplicidade do canal úterovaginal são várias, podendo em cada caso agir fatôres diversos (Félix). As anomalias dêsse gênero, que se estabelecem em fases mais adiantadas de desenvolvimento (depois de constituído o cordão genital), apresentam grau de menor complexidade. Pertencem a êsse grupo as diversas espécies de útero bicorno: o útero bicorno bicolo no qual se nota separação do corpo, istmo e colo uterino, estando porém efetuada a fusão das porções caudais dos 2 ductos correspondentes à vagina; o útero bicorno unicolo, com separação completa do corpo, incompleta do istmo e fusão de colo e vagina de ambos os lados; útero arqueado, apresentando no fundo do corpo uma depressão mais ou menos pronunciada, vestígio da primitiva forma de útero bicorno.

Como é sabido, na maioria dos mamíferos o útero conserva-se bicorno durante tôda a vida. Alguns AA. vêem nesse fato a razão da relativa freqüência do aparecimento no Homem dessa anomalia, que consideram como fenômeno regressivo.

Félix explica o desenvolvimento do útero bicorno em geral, admitindo que os 2 segmentos tubáricos do útero se encontrem sob ângulo agudo e por isso formem com o canal uterovaginal um Y, em lugar de um T. Em casos normais, os 2 segmentos correm em sentido horizontal, para depois se continuarem medial e caudalmente com o canal uterovaginal: no ponto de encontro, a parede cranial de ambos encontra espaço suficiente e facilidade para se elevar pouco a pouco, a fim de constituir o fundo do útero. Dando-se o encontro dos 2 segmentos em ângulo agudo, não se realizam as mesmas condições favoráveis; donde, a formação do útero bicorno será tanto mais acentuada, quanto mais agudo fôr o ângulo.

Incompleta ressorção das paredes mediais. — Em alguns casos, os 2 ductos de Müller, embora pareçam por fora fundidos, não o estão na realidade internamente; advindo daí anomalias de extensão proporcional ao grau de ressorção de suas paredes mediais. Enumeram-se entre elas: o útero-bilocular dividido com vagina dividida, em conseqüência da septação completa do útero e da vagina, que pode estar ocluída; o útero dividido dúplice, por causa da septação do útero sòmente; o útero unicolo, com septação apenas do istmo e do corpo; o útero quase dividido, com septação de parte do corpo; o uterus biforis, em que subsiste um septo sòmente ao longo do colo. Há casos de vagina dividida, que provêm da incompleta ressorção das paredes mediais, mais freqüentes; outros porém dependem de origens diversas.

Em fase mais adiantada de desenvolvimento, quando se processa a deiscência de epitélio que obstrui a cavidade vaginal, pode suceder que persista uma ligação epitelial das paredes da vagina. Mais tarde, essa ligação se torna mais eficaz pela penetração de tecido conjuntivo, e dessa forma se constitui um septo que pode ter orientação

e espessura diversas, a ponto de restringir ou obliterar a luz (atresia congênita da vagina). Não é raro que nestes casos ou em similares se use consciente ou inconscientemente a uretra para a prática do coito (Freund, Fuerst, etc.).

Os septos que se encontram anômalamente na luz do trato genital feminino têm gênese diferente; os implantados na vagina e na cérvix traduzem a persistência das paredes mediais dos dois canais de Müller, porém os do corpo do útero correspondem a restos de um fundo uterino recurvo e invaginado na luz (Félix).

E' possível ainda que a porção vaginal do útero não se desenvolva ou só incompletamente, em conseqüência da nula ou fraca proliferação do epitélio vaginal, que determina a formação normal dos 2 fórnices. A proliferação epitelial pode eventualmente ser dupla, efetuando-se um pouco acima da outra, o que acarreta a edificação de duas porções vaginais do útero, uma emoldurando a outra, como parece fisiològicamente acontecer na ovelha (Nagel).

A membrana hímen é com relativa freqüência sede de malformações: o hímen carnoso, com uma espessura de até 5 mm (Broman), constituindo impedimento à eliminação do sangue menstrual e ao coito; o hímen microperfurado, que representa um grau de transição para a variedade imperfurada; o hímen complacente, dotado de elasticidade, graças à qual nem sempre a membrana se dilacera durante o ato do coito; o hímen com apêndices salientes ou pendentes, etc.

Independentemente dos casos de verdadeiras anomalias da membrana hímen, existem variações de forma da mesma, que interessam mais de perto à Medicina legal. Segundo Afrânio Peixoto (1913), tôdas essas variedades podem ser reunidas em 3 grupos principais: acomissurados, comissurados e atípicos. Oscar Freire divide os hímens em 3 classes distintas, de acôrdo com o exame do orifício: hímens sem orifício, com orifício e atípicos.

OUTRAS ANOMALIAS DA TROMPA

A êsse respeito, é necessário ainda fazer algumas referências sôbre a duplicidade da trompa e trompas acessórias.

A duplicidade da trompa, que subentende a duplicidade também de uma porção mais ou menos extensa do respectivo ducto de Müller, é considerada como uma anomalia muito rara: o segmento duplo esboçar-se-ia do mesmo modo que o principal. Sob a denominação de trompas acessórias ou infundíbulos-supranumerários, os AA. descrevem formações, umas vêzes dotadas de pedúnculo que não se comunica com a trompa; outras vêzes são destituídas dêle, inserindo-se geralmente na parte ampolar ou no mesossalpinge. Essas produções, que possuem franjas e se abrem na cavidade abdominal, correspondem com muita probabilidade aos funis acessórios da nomenclatura adotada por Félix, funis de cuja formação já se tratou anteriormente.

MODIFICAÇÕES DA POSIÇÃO DO ÚTERO

As anomalias de posição do útero, não muito raras, são condicionadas por desenvolvimento defeituoso do ligamento largo. Sob certas condições, o meso do mesonefros atinge largura maior num lado do que no outro; essa desigualdade reflete-se sôbre a posição do útero, que deixa de ser um órgão medial, para definitivamente se aproximar mais à direita ou à esquerda. Os referidos mesos podem ainda ser causa de obliquidade maior ou menor do útero, quando se apresentam igualmente mais largos do que deviam. Sucede em tais casos que um ducto de Müller se dispõe ventralmente ao outro ducto na espessura do cordão genital, que, como é sabido, resulta da coalescência dos bordos do mesonefros.

Inversamente, a largura (aliás normal) dos mencionados mesos nem sempre pode acompanhar a largura às vêzes exagerada de uma bacia anômala. Para R. Meyer, essa formação e anomalia de um ligamento redondo muito curto e resistente têm grande importância na determinação do afastamento dos 2 ductos de Müller e na formação conseqüente de cérvix e vagina duplas ou septadas.

Os casos de retroflexão congênita do útero são geralmente condicionados por um crescimento anômalo do istmo.

ATRASO DE DESENVOLVIMENTO DO ÚTERO

Consideram-se como variedades de útero retardado em sua evolução o útero fetal, o infantil e o virginal. O primeiro, que se caracteriza pelo desenvolvimento da porção cervical em contraposição ao minguado crescimento do corpo, deve ser atribuído a um atraso evolutivo, sobrevindo nos derradeiros meses da vida intrauterina. O mesmo atraso em geral se faz também sentir nos demais órgãos genitais. Os ovários são hipoplásicos; conseqüentemente há ausência do ciclo menstrual. Só em casos raros, o instinto sexual pode despertar e a constituição somática apresentar aspecto de conformidade com o sexo e idade.

Quando o atraso de desenvolvimento se manifesta em época mais tardia, o útero conserva definitivamente os caracteres da variedade infantil, isto é, desproporção das dimensões do colo sôbre as do corpo, extensão das pregas palmadas da mucosa até o fundo do útero, etc. Na eventualidade de se processar a ovulação, o catamênio ou será tardio, irregular e escasso, acompanhado de fortes cólicas ou então intercorrido por menstruações ditas vicariantes: epistaxe, hematêmeses, hemorragias bucais, retinianas, etc.

Em casos menos pronunciados de hipoplasia do órgão, como na variedade virginal, o crescimento do corpo ainda não consegue sobrepujar o da cérvix; não se processa a anteflexão fisiológica e o útero não consegue atingir a maturidade sexual completa. Em tais condições, a esterilidade é a regra (por causa mecânica), embora a menstruação se efetue de modo mais ou menos normal.

Hematocele posoperatória ou hematocele de cicatriz operatória (*)

Dr. Eurico Branco Ribeiro
(Diretor do Sanatório São Lucas)

O têrmo hematocele é usado, hoje, em Medicina quase que exclusivamente para designar os velhos derrames sangüíneos de escroto, principalmente os derrames da cavidade que abriga o testículo. Já quase não se fala das hematoceles retrouterinas, das hematoceles anteuterinas, das hematoceles paramétricas, das hematoceles pélvicas, das hematoceles pudendas a que com freqüência se referiam os ginecologistas, nem mesmo das hematoceles do cordão ou hematoceles funiculares que os urologistas às vêzes encontravam, nem muito menos das hematoceles do pescoço que Garnier e Delamare assinalam como sendo "certas cistes sangüíneas da região cervical". Os próprios dicionários médicos procuram limitar o emprêgo do têrmo à esfera urogenital, assinalando sempre a preferência para designar a presença de sufusão sangüínea no escroto, constituindo a hematocele parietal e a hematocele vaginal. Mas não apresentam uma definição precisa. Dizem sempre, traduzindo literalmente o grego, que hematocele é um "tumor sangüíneo" ou um "tumor de sangue". Mas tumor sangüíneo também significa etimològicamente, e provindo do mesmo grego, a palavra "hematoma", sem que os mesmos dicionários nos ensinem a maneira apropriada de aplicar um ou o outro vocábulo. Há ainda uma terceira expressão que se confunde com essas duas na essência de sua significação. E' "ciste hemática", que não deve ser confundida com "hematociste" — bexiga com sangue, na explicação de Dorland, que, confusamente, dá o mesmo nome a uma ciste contendo efusão de sangue.

De parte esta terceira expressão, muito usual para certas cistes do ovário e do baço, resta-nos esclarecer o que se deve chamar de hematoma e o que se deve chamar de hematocele. Evidentemente, no conceito que se tem e no uso corrente, hematoma e hematocele não são a mesma coisa. Aplicam-se a estados mórbidos diferentes. Convém, pois, que sejam definidas diferentemente, de maneira a espe-

(*) Comunicação feita à Sociedade Médica São Lucas em 11 de junho de 1957.

cificar a significação de cada uma, precisando quando um tumor de sangue deve ser chamado hematoma e quando deve ser chamado hematocele.

Hematoma, ao que entendemos, é a sufusão sangüínea recente, difusa ou encistada. Quando encistada por se ter produzido dentro de uma cavidade limitada preexistente recebe o nome de ciste hemática.

Hematocele é a designação que se dá à sufusão de sangue envelhecida no encistamento que a coletou. Não houve reabsorção do sangue derramado, ou porque a preexistência de paredes císticas não o permitiu, ou porque um ato cirúrgico não o exvaziou e o organismo criou uma barreira reacional que impediu a sua absorção. Hematocele é, pois, ou uma ciste hemática ou um hematoma envelhecido. A "ciste hemática do baço", também chamada "pseudociste hemorrágica do baço", pode muito adequadamente receber o nome do "hematocele do baço", assim como a coleção sangüínea decorrente de uma rutura de gravidez tubária e circunscrita por aderências à cavidade pélvica é chama de "hematocele retruterina" quando tardiamente descoberta.

Ainda uma confusão a não ser feita: a entre "hematocele" e "hematocélia", palavras de pronúncia muito aproximada mas de significação diferente, cabendo à segunda exprimir o que usualmente chamamos de "hemoperitôneo", isto é: o derrame sangüíneo generalizado na cavidade abdominal.

Diante dessas considerações, o estado mórbido por nós observado em dois casos recentemente registados em nosso Serviço no Sanatório São Lucas e consistindo no enquistamento crônico de sufusão sangüínea coletada em cicatriz operatória talvéz possa merecer a denominação de "hematocele posoperatória" ou "hematocele de cicatriz operatória". Se, porém, formos seguir a orientação traçada por Chernoviz, que diferencia a hematocele do hematoma, simplesmente pelo fato de aquêle se formar em cavidade artificial, então não poderíamos, em nossos casos, usar apropriadamente a palavra hematocele e sim hematoma e teríamos forçosamente que criar esta esdrúxula expressão "hematoma crônico". Mas devemos levar em conta que a não absorção do hematoma ocorre justamente porque os tecidos das vizinhanças reagem de maneira a formar uma verdadeira parede de contextura conectiva, que impede se reabsorva o sangue derramado, constituindo assim uma cavidade estável, de estrutura fibrosa, verdadeira ciste neoformada, irredutível, permanente, tal e qual qualquer das cavidades normais do organismo. Cabe-lhe, assim, a denominação de hematocele.

O que resta saber é se essa denominação de "hematocele de cicatriz operatória" ou "hematocele posoperatória" será denominação aceitável e digna de receber a consagração do uso. Que a divulgação destas considerações sirva para um exame generalizado do problema e desperte a opinião dos entendidos em nomenclatura médica.

Vejamos agora os casos por nós observados:

CASO I

C. A. S., sexo feminino, 53 anos, branca, casada, portuguêsa, residente em São Paulo. Em conseqüência de uma operação por litíase vesicular realizada em 20 de setembro de 1949, apresentava uma eventração e foi internada não só para correção da sua hérnia ventral como para também se submeter a uma lipectomia, visto que a molestava uma nutrida papada da parede abdominal. A paciente pesava então 87 quilos. A operação realizou-se em 24 de outubro de 1956, fazendo-se ampla incisão xifo-pubiana com conservação do umbigo. No posoperatório, verificou-se a existência de hematoma que foi puncionado a 1 de novembro, dando-se a alta hospitalar no dia seguinte. Três semanas mais tarde informava que estava tendo uma febrícola matinal, queixando-se de perturbações urinárias. Em começo de fevereiro de 1957, vimô-la em casa, verificando a existência de um tumor duro, profundamente situado na porção inferior da cicatriz,

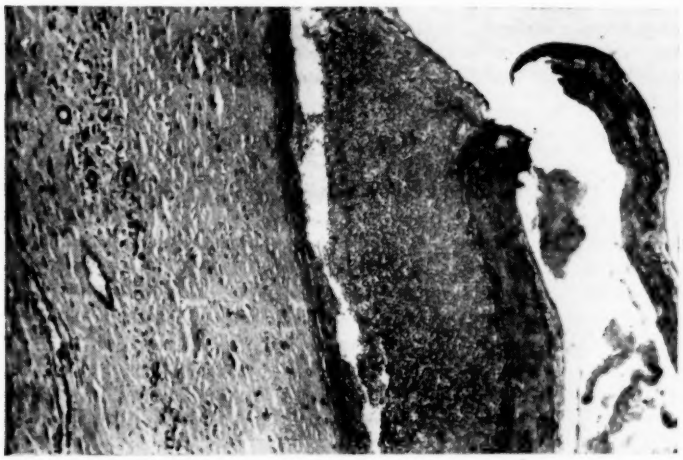

Aspecto da estrutura da parede da hematocele, formado de fibras colágenas hialinizadas com ligeiras interposições de fibrócitos.

indolor, irredutível, com cêrca de 20 por 25 centímetros de extensão. Pensamos numa recidiva da eventração com encarceramento de epiploon, pois a paciente não apresentava perturbações digestivas.

Com êsse diagnóstico, a doente foi operada em 27 de março de 1957, portanto pouco mais de cinco meses depois da intervenção anterior. Operação n.º 23.293; cirurgião, Dr. Eurico Branco Ribeiro; Assistente, dr. Milton Pasqualino; anestesia geral com surital, ciclopropane e novocaína administrada pelo dr. João Benjamim Kolb. Incisão transversa em bigode prussiano, visando nova lipectomia (a paciente pesava agora 82,200 gr.). Retirada de amplo panículo adiposo, verificando-se que o tumor era circunscrito por uma parede corácea de

côr azulada e apresentava cêrca de 30 cm. de diâmetro: ao se descolar o seu polo superior próximo do umbigo, rompeu-se a cápsula, dando vazão a grande quantidade de líquido hemático e restando volumosas massas amorfas de hemácias. Foram ressecadas as paredes anterior e laterais da cápsula, restando, em contacto com a parede abdominal, uma área de 10 x 15 centímetros ligeiramente ovalar. Não havia eventração, estando em boas condições a parede reconstituída na operação anterior. Fechamento da ferida cirúrgica com sêda e agrafes. A alta hospitalar foi dada em 1.º de abril. No dia 8 compareceu à consulta, verificando-se a presença de hematoma, que foi repetidamente puncionado, procurando, assim, evitar novo encistamento do derrame sangüíneo. O exame da parede da hematocele feito pelo prof. Carmo Lordy revelou: O material enviado para exame é representado por um fragmento de uma formação cística, cuja parede, uniformemente espêssa, é constituída por feixes de fibras colágenas hialinizadas. Tais feixes em geral conservam entre si uma orientação paralela; entretanto, em alguns pontos, ao longo de seu trajeto entram em contato, de modo a ficar simulada uma disposição em rêde. E' escasso o número de células interpostas, quase tôdas com os caracteres de fibrócitos. A superfície externa da parede se continua com o tecido adiposo regional. A superfície interna é destituída de qualquer revestimento epitelial. Nesse nível a parede apresenta numerosos vasos sangüíneos de pequeno calibre, contrastando com a escassez dos mesmos na parte restante de sua espessura.

C A S O II

M. A. F., sexo masculino, 66 anos, casado, branco, português, comerciante, residente em São Paulo. Era portador de hérnia inguinal direita desde 1942, usando funda. Apresentava tumor redutível que descia à parte superior do hemiescroto direito. Foi operado em 14 de novembro de 1955 e em 25 de abril de 1956 apresentou-se à consulta com início de recidiva; que se mostrava francamente em exame realizado a 13 de agôsto de 1956; pesava então 83 quilos e meio. Em 31 de outubro de 1956 teve crise passageira de encarceramento da hérnia, pelo que resolveu submeter-se a nova operação internando-se no Sanatório São Lucas. Operação n.º 23.060 em 14 de novembro de 1956; cirurgião, dr. Eurico Branco Ribeiro; assistente dr. José Montemor. Incisão sôbre a cicatriz da operação anterior; foram desfeitas muitas aderências até encontrar a aponevrose do grande oblíquo: exposição trabalhosa do saco herniário, que apresentava cêrca de 15 cm. de profundidade. Transfixão do colo herniário em dois pontos, seguida de ligadura e secção. Manobra de Barker. Sutura do tendão conjunto e faixa transversal à arcada crural. Sutura da pele com agrafes. Alta do hospital em 20 de novembro de 1956. Em 1.º de abril, isto é: quatro meses e meio depois da operação, o doente voltou ao Serviço queixando-se da existência de pequeno tumor móvel na virilha direita. Realmente, dois dedos acima do testículo direito, em conexão com o cordão espermático, palpava-se um tumor ovóide, ligeiramente maior que o testículo, de consistência líquida, indolor, móvel, de contornos regulares e nítidos. Ao puncioná-lo, encontramos certa dificuldade em atravessar a membrana fibrosa que limitava uma cavidade, que continha aproximadamente 40 cc de sangue escuro. Tratava-se de uma hematocele de cicatriz produzida a cargo de numerosas secções de aderências durante o ato operatório.

SANATÓRIO SÃO LUCAS

Reuniões do Corpo Médico

Reunião de 2 de fevereiro de 1956

Abdomen agudo — Pelo Dr. Eurico Branco Ribeiro foi apresentada a história clínica de um doente operado de urgência com abdomen agudo, de provável origem apendicular mas era uma colecistite calculosa em crise aguda; foram retirados o apêndice e a vesícula. Tratava-se de indivíduo idoso, mal nutrido, prostático. Houve deiscências de sutura de parede por hipoproteinemia no terceiro dia e elevação da taxa de uréia a 0,68%, soluço, vômitos; foi intubado. No 13.º dia, após sutura da parede com anestesia local, prévio Scofedal, o paciente faleceu.

Teceram comentários os drs. Paulo Bressan, Ferdinando Costa e Moacyr Boscardin. Foram apreciados os problemas do doente desnutrido, do prostático da deiscência de parede do uso dos barbitúricos em doentes intoxicados e do diagnóstico precoce da deiscência de parede, mais os meios de evitar essa complicação.

Análises clínicas — Inicialmente o Dr. Eurico Branco Ribeiro apresentou sugestões para modificação dos exames de rotina, incluindo nas análises clínicas a avaliação do hematócrito e ao exame de urina, a determinação da densidade — o que foi aprovado após ligeira discussão.

Por proposta do Dr. Paulo Rebocho, aprovado fazer-se cópia das análises clínicas preoperatórias para o Serviço de Clínica Médica. A seguir o Dr. Eurico Branco Ribeiro anunciou que a 15 do corrente será instalado no Sanatório São Lucas um Serviço de Clínica médica, sob a direção do dr. Paulo Rebocho, dispondo, além do mais, de um moderno eletrocardiógrafo recentemente importado dos Estados Unidos. O dr. Paulo Rebocho fêz exposição e discutiu depois quais os casos que, sistemàticamente devem passar pelo Serviço de Clínica Médica. Ficou resolvido que passem compulsòriamente pelo Serviço de Clínica Médica os que vão sofrer grandes intervenções, os de mais de 50 anos de idade e os que foram, por motivos especiais, encaminhados pelos cirurgiões e pelos internos do Sanatório São Lucas. Exames complementares serão solicitados para os casos especiais. Discutiu-se, a seguir, a sobrecarga econômica decorrente dêsse novo serviço, alguns manifestando o receio de afugentar certos doentes, a maioria defendendo, por êsse novo serviço, a melhoria da assistência feita no hospital.

Sessão de 23 de fevereiro de 1956

Obstrução intestinal — Foi apresentado pelo Dr. Euclides Tiossi o caso de uma criança de 6 meses que se internou no Sanatório São Lucas, com o diagnóstico de obstrução intestinal. Não apresentava sinais de invaginação (ausência de muco-sangue e de tumor palpável), mas tinha tido vômitos fecalóides. Foi operada de urgência, encontrando obstrução dos colos por cibos endurecidos, aos pelotes, que com esfôrço foram expulsos pelo anus. Houve deiscência de parede e foi várias vêzes suturada, fazendo-se, por fim, contenção das bordas da incisão por esparadrapo elástico. Continuou a apresentar dificuldade de evacuação com deshidratação e continua internada, em tratamento.

Os drs. Roberto Deluca e Moacyr Boscardin falaram sob o ponto de vista do anestesiologista durante a primeira infância. O dr. Paulo G. Bressan acompanhou o posoperatório. Assinalou a resistência do organismo da criança, acometida possivelmente

de um Hirchesprung, havendo necessidade de um diagnóstico preciso para orientar a terapêutica. O dr. José Saldanha Faria falou sôbre as causas da obstrução na infância e o dr. Eurico Branco Ribeiro fêz considerações de ordem cirúrgica e sôbre a obstrução por cibos, contingência mais encontradiça, na escandinavia, pela natureza dos alimentos ingeridos.

Sessão de 1 de março de 1956

Úlcera gástrica — O dr. Carlos Alberto apresentou o relatório resumido de um caso de úlcera gástrica, interessante pelo aspecto radiológico, visto que havia discordância do diagnóstico radiológico, um dos radiologistas tendo discordado do diagnóstico a tempos feito duas vêzes de úlcera gástrica. Discutiu-se a possibilidade de cicatrização da úlcera gástrica e a superveniência de úlcera duodenal e a possibilidade de um êrro diagnóstico no último exame radiológico. A realidade é que só existia uma úlcera gástrica crateriforme com 2,5 cm de diâmetro. A seguir foi apresentado um caso completamente diferente, em que os radiologistas afirmavam ser de câncer do ântro e em que um distinto cirurgião não encontrou elementos para ressecção, mesmo diante de biópsia e exame histológico por congelação, tendo o exame posterior da mesma peça e um exame gastroscópico também confirmado a benignidade do caso; entretanto, a persistência dos dados clínicos e da imagem radiológica de câncer conduziram o enfêrmo ao Sanatório São Lucas, onde a ressecção mostrou tratar-se de uma hipertrofia em anel da musculatura associada a lesão cancerosa da mucosa. Foram exibidos as radiografias, fotografias e lâminas histológicas do caso. Discutiram os casos apresentados os drs. Carlos Alberto, Euclides Tiossi, Paulo G. Bressan, Ferdinando Costa e Eurico Branco Ribeiro o qual também apresentou para exame comprovativo, chapas de outros portadores de hipertrofia em anel da musculatura do antro.

Sessão de 8 de março de 1956

Tireoidectomia — Dr. Eurico Branco Ribeiro. O A. discorreu sôbre os detalhes de uma tireoidectomia que assistiu no Hospital St. Luke de Chicago, salientando alguns pontos de contacto com a orientação pessoal que segue.

Embriologia do coração — Prof. Carlo Lordy, iniciou uma série de aulas sôbre o desenvolvimento do coração — Principiou recordando a formação do embrião para assinalar os primórdios da organização do sistema circulatório e extendeu-se depois sôbre as várias fazes de diferenciação do coração e grandes vasos.

Sessão de 15 de março de 1956

Gastrectomia — O Dr. Eurico Branco Ribeiro inicialmente descreveu uma operação que assistiu em Chicago — de úlcera estenosante do duodeno, com perfuração pregressa, suturada na ocasião da perfuração. O professor ajudava o cirurgião, que era o residente. Foi feita uma ressecção ampla e anastomose à Hoffmeister-Finnesterer, completando-se a operação com uma vagotomia. Foi tentada, sem sucesso, a intubação do doente.

Embriologia do coração — Prof. Carlo Lordy prosseguiu com sua exposição sôbre o desenvolvimento do coração. Retornou as primeiras fazes da formação do sistema circulatório e continuou expondo a sua evolução até formar-se o coração definitivo. Começou a explicar o aparecimento das anomalias, tratando do buraco oval, foramen oval, existente em 24% dos adultos.

LITERATURA MÉDICA

Livros e revistas recebidos

Lithiase de la Voie Biliaire Principale. — Prof. Pablo L. Marizzi. (Masson et Cie., Editeurs, (120, boulevard Saint-Germain, Paris). — Professor da Universidade de Cordoba, na Argentina, adquiriu o Autor conhecida reputação no domínio da cirurgia biliar. Apresenta ele nessa obra uma monografia de conjunto sôbre a litíase da via biliar principal, onde entra uma grande parte da sua experiência pessoal e de trabalhos realisados na Clínica Cirúrgica que dirige na Faculdade de Medicina de Cordoba. Êsse estudo se propõe principalmente à demonstrar o interesse da colangiografia operatória, que, nos casos de difícil interpretação dá sempre ensinamentos precisos e nos casos graves permite simplificar as manobras.

Além de outras considerações sôbre a anatomia e fisiologia da via biliar principal e fatos patológicos concumitantes, estuda o A. os aspéctos anátomo-cirúrgico da litíase do hepatocolédoco, a tática cirúrgica, processos de diagnóstico, colangiografia préoperatória e per-operatória, etc. Volume com 162 páginas apresenta extensa bibliografia.

Meio Século de Trabalho de Ernesto de Souza Campos. — Relacionada por seus filhos, genros, nora e netos, numa rememoração de vida do Prof. Ernesto de Souza Campos, vida tôda ela devotada em cooperar para o bem da sua terra e da humanidade, representa essa bela obra uma justa homenagem ao emérito Professor no quinquagésimo aniversário de sua formatura pela Escola Politécnica e trigésimo oitavo de sua diplomação e defesa de tése na Faculdade de Medicina, onde por trinta anos, ocupou uma cátedra.

Pelo valor e vulto de suas atividades nos domínios da ciência e da cultura "constituem os seus títulos e os seus trabalhos o mais alto atestado de um verdadeiro sábio".

Ministro do Estado dos Negócios de Educação e Saúde, Ministro interino da Justiça, Embaixador Especial do Brasil na Colombia, Venezuela, Peru, Equador, Chile, Argentina e Uruguai, pontificou no magistério, realisou obras culturais e técnicas em vários Estados do Brasil. Terminam os Autores esse Curriculum Vitae, obra que veio enriquecer a bibliotéca do Sanatório S. Lucas, com a reprodução de uma carta do Prof. Bernardo Houssay, catedrático da Universidade de Buenos Aires, Diretor do Instituto de Biologia e Medicina Experimental, "honoris causa" de várias Universidades, inclusive a de S. Paulo e único prêmio Nobel concedido na América do Sul, carta essa que aqui transcrevemos:

> "Instituto de Biologia e Medicina Experimental
>
> Buenos Aires Agôsto 9 de 1956
>
> Prof. Ernesto de Souza Campos
>
> Rua Bela Cintra 1768 — São Paulo — Brasil
>
> Mi distinguido amigo:
>
> Le quedo sumamente agradecido por los valiosos trabajos que ha tenido usted la gentileza de enviar-me.
>
> Consideramos a usted como el hombre más versado en la America del Sud en los problemas de la enseñanza médica moderna. Ha desempeñado usted un papel fundamental en el adelanto de la enseñanza médica en el Brasil, el cual todos le agradecemos y admiramos.
>
> Recibem usted y los suyos atentos saludos de su amigo e admirador
>
> (a) Bernardo Houssay"

Omnia Médica — Supl. XXXV — Trabalho de Raffaele de Blasi sôbre a origem dos anticorpos naturais. Fazendo uma crítica das principais teorias sôbre êste debatido problema, o autor expõe as suas pesquisas, chegando à conclusão que as aglutininas naturais anti-Flexneri sejam produzidas, tanto no homem como em algumas espécies de animais, por um processo de imunização, por via oral, por colonbactérias presentes nos alimentos e particularmente no leite e seus derivados, dotadas de antigenos em comum com a Sh Flexneri. Acompanha extensa bibliografia.

Problema de Terapêutica — Vol. V, 1957 (Extras). Publicação do Instituto de Terapêutica da Academia da República Popular da Rumânia. Êste volume é consagrado ao estudo das modificações morfológicas da metade direita da cúpula diafragmática — Os autores I. Fagarasann e Nicolae Dobrovici examinaram dez doentes que apresentavam deformação da cúpula diafragmática direita ao exame radiográfico, as quais não eram devidas a cister parasitários do fígado como faziam supor as imagens obtidas. Provam que as deformações se processam no próprio diafragma devido a diminuição da tonicidade em uma zona limitada, que os autores atribuem a lesão do nervo frênico. Geralmente são processos deformantes crônicos ou anomalias congênitas do lado direito da coluna cervical que produzem estreitamentos ao nível dos buracos de conjunção C 4 — C 5 C 6, pontos de passagem das raízes do nervo frênico, a verdadeira causa dessas modificações morfológicas e perturbações funcionais do diafragma.